

**ZARYS
PATOFIZJOLOGII CZŁOWIEKA**
część 2



AUTOR	dr n. med. Marcin Purchałka
RECENZENT	prof. nadzw. dr hab. n. med. Ewa Wypasek
REDAKCJA MERYTORYCZNA	Edyta Detz
KOREKTA	Martyna Mikołajczyk
PROJEKT OKŁADKI	Magdalena Skrzydlewska
OPRACOWANIE GRAFICZNE, SKŁAD I ŁAMANIE, PRZYGOTOWANIE DO DRUKU	UKRYTY WYMIAR Krzysztof Kanclerski biuro@uwymiar.pl
ILUSTRACJE	Krystian Klaczyński, Adobe Stock® oraz Wikimedia Commons
WYDAWNICTWO	Centrum Rozwoju Edukacji EDICON sp. z o.o. ul. Kościuszki 57 61–891 Poznań Wydanie I Poznań 2019
ISBN	978–83–946506–7–4
DRUK I OPRAWA	CGS Drukarnia ul. Towarowa 3 62–090 Mrowino www.cgs.pl

Materiały edukacyjne obejmują zagadnienia zawarte w rozporządzeniu Ministra Edukacji Narodowej z dnia 31 marca 2017 r. w sprawie podstawy programowej kształcenia w zawodach (Dz.U. 2017 poz. 860).

SPIS TREŚCI

5 Wybrane choroby układu wewnątrzwydalniczego

- 5 Niedoczynność przysadki mózgowej
- 10 Nadczynność tarczycy
- 18 Choroba Gravesa-Basedowa
- 23 Niedoczynność tarczycy
- 29 Zapalenie tarczycy
- 30 Choroba Hashimoto
- 34 Podostre zapalenie tarczycy
- 37 Rak tarczycy
- 42 Nadczynność przytarczyc
- 47 Niedoczynność przytarczyc
- 52 Pierwotna niedoczynność kory nadnerczy
- 57 Nadczynność kory nadnerczy
- 58 Zespół Cushinga
- 64 Zespół Conna
- 68 Zespół policystycznych jajników
- 71 Pytania kontrolne

73 Wybrane choroby układu moczowo-płciowego

- 73 Zakażenie układu moczowego
- 81 Łagodny rozrost gruczołu krokowego
- 86 Rak gruczołu krokowego
- 89 Kamica nerkowa
- 94 Ostre uszkodzenie nerek
- 102 Przewlekła choroba nerek
- 109 Kłębuszkowe zapalenie nerek
- 115 Śródmiąższowe zapalenie nerek
- 119 Odmiedniczkowe zapalenie nerek
- 125 Zespół nercycowy
- 128 Rak szyjki macicy
- 136 Pytania kontrolne

137 Wybrane choroby zakaźne wieku rozwojowego

- 139 Ospa wietrzna
- 144 Odra
- 148 Płonica

- 151 Krztusiec
- 155 Różyczka
- 158 Świnka
- 161 Mononukleozą zakaźną
- 165 Pytania kontrolne

167 Wybrane choroby układu nerwowego

- 167 Udar mózgu
- 178 Choroba Parkinsona
- 182 Choroba Alzheimera
- 187 Padaczka
- 193 Zapalenie opon mózgowo-rdzeniowych
- 201 Stwardnienie rozsiane
- 208 Pytania kontrolne

209 Wybrane choroby narządu ruchu

- 209 Reumatoidalne zapalenie stawów
- 221 Choroba zwyrodnieniowa stawów
- 231 Infekcyjne zapalenie stawów
- 237 Zesztywniające zapalenie stawów kręgosłupa
- 245 Młodzieńcze idiopatyczne zapalenie stawów
- 250 Toczeń rumieniowaty układowy
- 258 Twardzina układowa
- 264 Dna moczanowa
- 269 Osteoporoza
- 276 Pytania kontrolne

283 Bibliografia

284 Spis zdjęć

287 Spis rysunków

288 Spis tabel

WYBRANE CHOROBY UKŁADU WEWNĄTRZWYDALNICZEGO



Układ wewnątrzwydzielniczy odgrywa istotną rolę w organizmie, ponieważ jest zaangażowany w utrzymanie homeostazy organizmu, czyli stałości środowiska wewnętrznego, poprzez wydzielanie wielu biologicznie aktywnych substancji, zwanych hormonami. Ich podstawową funkcją jest regulacja czynności oraz struktury tkanek i narządów.

Hormony wydzielane są nie tylko przez specjalne **gruczoły**, takie jak przysadka mózgowa czy nadnercza, które wyspecjalizowały się w ich syntezie, ale także przez trzustkę czy nerki, które oprócz aktywności endokrynej spełniają również inne funkcje w organizmie. Hormony produkowane są także przez tkankę tłuszczową, łożysko, a nawet pojedyncze komórki, np. komórki endokryne żołądka wydzielające gastrynę.

Pod względem chemicznym hormony stanowią zróżnicowaną grupę związków chemicznych. Mogą mieć budowę steroidową (np. testosteron), białkową (np. insulina), peptydową (np. oksytocyna) lub być pochodną aminokwasów (np. tyroksyna).

Zaburzenia hormonalne to powszechna grupa schorzeń, które mogą być następstwem nieprawidłowego wydzielania hormonów, wadliwej budowy chemicznej lub zaburzeń na poziomie receptorów, które warunkują ich działanie obwodowe.

Niedoczynność przysadki mózgowej - etiopatogeneza, diagnostyka oraz leczenie

DEFINICJA

Niedoczynność przysadki (łac. *hypopituitarismus*) to zespół objawów związanych z niedoborem jednego lub kilku hormonów przysadki – gruczołu wydzielania wewnętrznego zbudowanego z dwóch płatów: przedniego (gruczołowego) oraz tylnego (nerwowego). Hormony wydzielane przez przysadkę wpływają na czynność niemal całego organizmu.

Tabela 1. Hormony przysadki mózgowej - ich rola oraz skutki niedoboru

Hormon przysadki	Wpływ na gruczoł	Funkcja	Objawy braku hormonu
TSH - hormon tyreotropowy	tarczycza	pobudza syntezę i wydzielanie hormonów tarczycy	wtórna niedoczynność tarczycy
ACTH - hormon adrenokortykotropowy	nadnercza	pobudza syntezę i wydzielanie kortyzolu	wtórna niedoczynność tarczycy
FSH - hormon folikulotropowy*	gonady (jajniki i jądra)	u kobiet stymuluje dojrzewanie pęcherzyków jajnikowych, u mężczyzn spermatogenezę	<ul style="list-style-type: none"> dzieci - brak cech dojrzewania płciowego kobiety - brak miesiączki, możliwy zanik owłosienia płciowego mężczyźni - zaburzenia erekcji, obniżenie popędu płciowego, zanik owłosienia płciowego, ginekomastia, zmniejszenie masy mięśniowej, niepłodność
LH - hormon luteinizujący*		stymuluje owulację u kobiet oraz syntezę hormonów płciowych u obu płci	
GH - hormon wzrostu*	wątroba, tkanka chrzęstna, kości i mięśnie	pobudza syntezę czynników wzrostowych, syntezę białka i wzrost organizmu	<ul style="list-style-type: none"> dzieci - niedobór wzrostu, hipoglikemia dorośli - podwyższone stężenie cholesterolu, zmniejszenie gęstości mineralnej kości
PRL - prolaktyna*	gruczoły sutkowe	pobudza laktację	brak wydzielania mleka (laktacji) u kobiet po porodzie
ADH - wazopresyna**	nerki	zagęszczanie moczu	wzmoczone pragnienie, wielomocz
oksytocyna**	gruczoł piersiowy, mięśnie macicy	ułatwia wydzielanie mleka, stymuluje skurcze macicy, co ułatwia poród	zaburzenia przebiegu porodu

*hormony przedniego płata przysadki

**hormon tylnego płata przysadki

ETIOLOGIA I PATOGENEZA

Niedoczynność przysadki mózgowej może być wynikiem uszkodzenia przysadki i/lub podwzgórza, które anatomicznie i czynnościowo związane jest z przysadką mózgową (reguluje jej aktywność wewnątrzwydzielniczą).

Główne przyczyny schorzenia to:

- nowotwory przysadki i/lub podwzgórza – głównie gruczolaki oraz torbiele stanowiące ok. 50% przypadków,
- przerzuty nowotworowe – najczęściej przerzuty pochodzące od raka piersi,
- urazy czaszki – np. pourazowe uszkodzenie podwzgórza lub okolicy przysadki,
- uraz przysadki w następstwie zabiegów neurochirurgicznych,
- radioterapia – związana z wystąpieniem popromiennej martwicy struktur w obrębie czaszki (podwzgórze, przysadka mózgowa), która rozwija się nawet u ok. 50% chorych,
- zaburzenia naczyniowe – w tym głównie tzw. poporodowa martwica przysadki (zespół Sheehana), spowodowana okołoporodowym wstrząsem krwotocznym (prowadzącym do spadku ciśnienia tętniczego) i następczym niedokrwieniem przysadki (szczególnie dobrze ukrwionej podczas ciąży),
- krwotok wewnątrzczaszkowy – najczęściej jako powikłanie pęknięcia tętniaka tętnicy szyjnej wewnętrznej,
- zmiany zapalne i naciekowe OUN w przebiegu gruźlicy i/lub kiły oraz chorób autoimmunologicznych przysadki – sarkoidozy czy limfocytowego zapalenia przysadki mózgowej,
- zapalenie mózgu lub opon mózgowo-rdzeniowych,
- zaburzenia rozwojowe (niedorozwój) przysadki mózgowej.

W wyniku powyższych zaburzeń dochodzi do uszkodzenia endokrynej aktywności przysadki mózgowej, spadku poziomu jej hormonów (lub jednego z hormonów) i w konsekwencji rozwoju zaburzeń obwodowych, takich jak np. wtórna (pochodzenia przysadkowego) lub trzeciorzędowa (pochodzenia podwzgórzowego) niedoczynność tarczycy, zaburzenia wzrostu czy niedoczynność gonad (jąder i jajników). Kliniczne objawy niedoczynności przysadki długo pozostają utajone. Dopiero zniszczenie $\geq 75\%$ gruczołu prowadzi do wystąpienia objawów klinicznych.

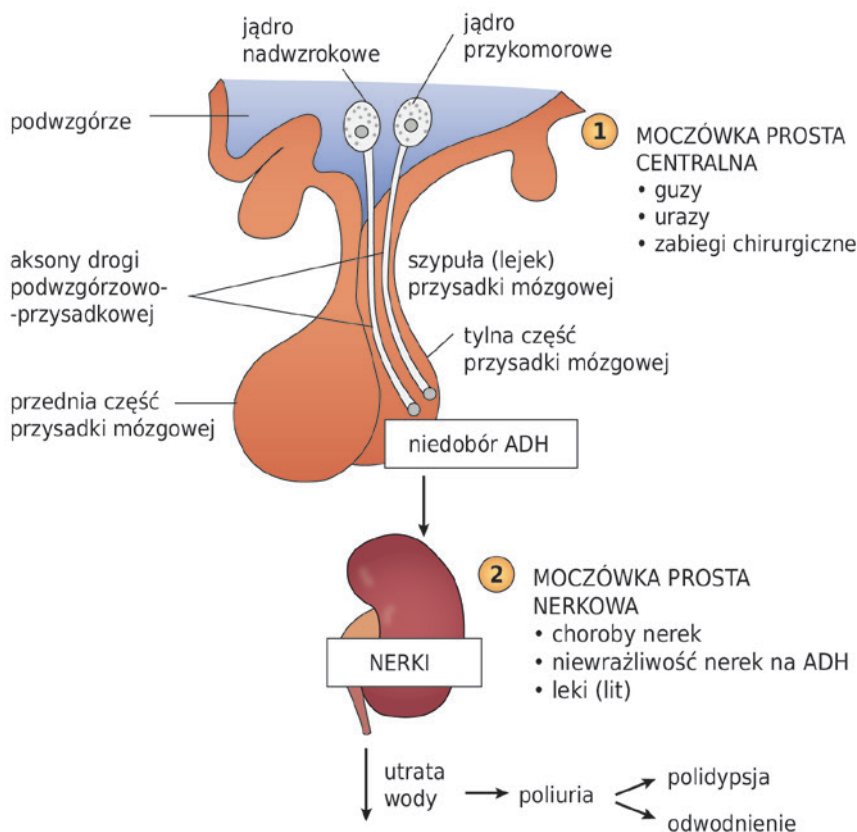
OBRAZ KLINICZNY

Obraz kliniczny niedoczynności przysadki zależy od wieku, etiologii i czasu trwania choroby, a także zakresu niedoborów hormonalnych. Ze względu na ten ostatni czynnik wyróżnić możemy **całkowitą** niedoczynność przysadki (niedobór wszystkich hormonów) oraz **częściową** niedoczynność przysadki (niedobór pojedynczego hormonu – najczęściej somatotropiny, czyli hormonu wzrostu). Jeśli choroba powstaje podczas życia płodowego i/lub w czasie dzieciństwa, to podstawowym objawem klinicznym jest zaburzenie wzrostu, które ostatecznie może prowadzić do tzw. **karłowatości przysadkowej**.

Na niedoczynność przysadki mogą wskazywać także:

- niedorozwój oraz dysfunkcja narządów płciowych (gonad) – tzw. hipogonadyzm hipogonadotropowy prowadzący do zaburzeń potencji, niepłodności, zmniejszenia libido,
- zaburzenia miesiączkowania,
- zanik owłosienia łonowego i/lub pachowego,
- brak laktacji poporodowej,
- obniżone stężenie glukozy we krwi, czyli hipoglikemia (jako następstwo zmniejszonego wydzielania ACTH),
- niskie ciśnienie tętnicze krwi,
- blada i sucha skóra (podobnie jak w przypadku niedoczynności tarczycy),
- zaburzenia rozwojowe twarzoczaszki (dysproporcja między rozwojem mózgo- i twarzoczaszki),
- wzmożona diureza (będąca następstwem niedoboru ADH – hormonu antydiuretycznego, czyli wazopresyny) prowadząca do wystąpienia tzw. moczówki prostej, w przebiegu której dochodzi do zaburzenia zagęszczania moczu i wydalania dużej jego objętości, nawet 10 l na dobę.

Warto także pamiętać, że nagły niedobór ACTH (pojawiający się np. wskutek uszkodzenia przysadki mózgowej w wyniku urazu czy niedokrwienia) jest stanem bezpośredniego zagrożenia zdrowia i życia pacjenta, gdyż prowadzi do wystąpienia tzw. **przełomu nadnerczowego**, czyli ostrej niewydolności kory nadnerczy.



Rys. 1. Patogeneza moczówki prostej

DIAGNOSTYKA

Rozpoznanie niedoczynności przysadki opiera się na stwierdzeniu klinicznych objawów wtórnej niedoczynności gruczołów obwodowych (tarczycza, nadnercza, gonady) lub cech niedoboru hormonu wzrostu. Zasadnicze znaczenie ma również określenie poziomu hormonów gruczołów obwodowych (np. trójiodotyroniny – T3 i tyroksyny – T4) oraz przysadki (np. TSH), które pozwala na odróżnienie zarówno niedoczynności pierwotnej (niezależnej od przysadki mózgowej), jak i wtórnej czy trzeciorzędowej (zależnej od przysadki mózgowej i/lub podwzgórza). W każdym przypadku niedoczynności przysadki mózgowej należy wykonać badanie MR głowy, które pozwala ocenić anatomiczne podłoże schorzenia.

LECZENIE

Leczenie niedoczynności przysadki obejmuje:

- leczenie substytucyjne – ma na celu wyrównanie niedoborów hormonalnych przez podanie tyroksyny, hydrokortyzonu, estrogenów itp.; jest to zazwyczaj leczenie przewlekłe, a w sytuacjach nieodwracalnego uszkodzenia przysadki konieczne do końca życia,
- leczenie przyczynowe – polega na leczeniu schorzenia, które doprowadziło do uszkodzenia przysadki, np. chirurgiczne usunięcie gruczolaka przysadki czy też antybiotykoterapia w przebiegu zapalenia opon mózgowo-rdzeniowych.

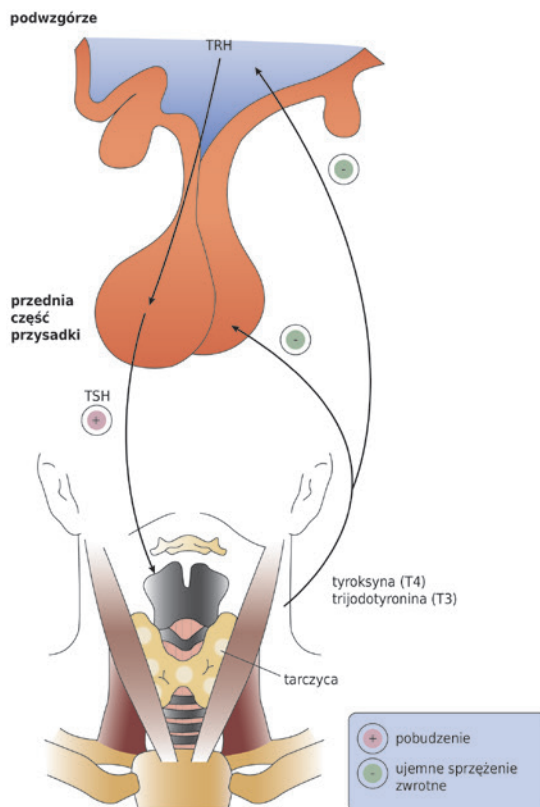
Nadczynność tarczycy - etiopatogeneza, diagnostyka, objawy oraz powikłania

DEFINICJA I EPIDEMIOLOGIA

Nadczynność tarczycy (łac. *hyperthyreosis*) to stan chorobowy będący wynikiem nadmiernego wydzielania hormonów tarczycy. Efektem zwiększonego obwodowego poziomu hormonów tarczycy jest **tyreotoksykoza**. Choroba może mieć charakter **pierwotny**, czyli być konsekwencją zaburzeń czynności tarczycy (obserwujemy wówczas spadek poziomu hormonu tyreotropowego, czyli TSH), **wtórny** (choroby przysadki mózgowej) lub rzadziej **trzeciorzędowy** – związany z nieprawidłowym funkcjonowaniem podwzgórza (wzrost stężenia hormonu uwalniającego tyreotropinę, czyli TRH).

Wyróżniamy ponadto dwie postaci choroby: **jawną** nadczynność tarczycy prowadzącą do wystąpienia zespołu objawów klinicznych (ze względu na podwyższony poziom hormonów tarczycy) oraz **utajoną** (subkliniczną) nadczynność tarczycy, w której objawy nie występują lub są ograniczone (poziom hormonów tarczycy jest w normie, a jedynym objawem nadczynności jest spadek stężenia TSH).

Zapadalność roczna na jawną nadczynność tarczycy wynosi ok. 500/100 tys. w przypadku kobiet oraz ok. 50/100 tys. w przypadku mężczyzn. Z kolei chorobowość szacuje się na 1,6% u kobiet i 0,14% u mężczyzn, co oznacza, że co 60. kobieta zachoruje w ciągu życia na nadczynność tarczycy.



Rys. 2. Regulacja wydzielania hormonów tarczycy – oś podwzgórze-przysadka-tarczyca

ETIOLOGIA I PATOGENEZA

Nadczynność tarczycy to stan zaburzonej homeostazy hormonalnej organizmu, która może być następstwem:

- nadmiernego pobudzenia receptora TSH przez:
 - autooprzeciwciała (anty-TSHR) – choroba Gravesa-Basedowa,
 - ponadfizjologiczne wydzielanie TSH przez gruczołkę przysadki mózgowej (wtórna nadczynność tarczycy),
 - zwiększone uwalnianie gonadotropiny kosmówkowej (β -hCG), która posiada zdolność pobudzania receptora dla TSH, prowadząc do rozwoju choroby trofoblastycznej (tyreotoksyozy ciążywej);
- guzków tarczycy wydzielających T3 i T4 – wole guzkowe toksyczne,

- uszkodzenia mięszu tarczycy z uwolnieniem zmagazynowanych hormonów: zapalenie tarczycy,
- polekowego uszkodzenia tarczycy przez amiodaron,
- nadmiernej podaży tyroksyny na skutek przedawkowania L-tyroksyny.

Ze względu na etiologię wyróżnia się dwa główne rodzaje nadczynności tarczycy – postać autoimmunologiczną (zapalną), czyli chorobę Gravesa-Basedowa z charakterystycznymi zmianami ocznymi (tzw. orbitopatia), oraz wole guzkowe toksyczne, czyli chorobę Plummera, w przebiegu której dochodzi do powstania w mięszu tarczycy autonomicznego guzka lub części guzków (zazwyczaj łagodnych), które wydzielają hormony tarczycy będące przyczyną nadczynności. Występowanie woli guzkowych toksycznych jest nadal dość powszechne w Polsce, co jest konsekwencją niedoboru jodu sprzed 25–40 lat.

Nadczynność tarczycy rozwija się zwykle w ciągu kilku miesięcy, ale może się też pojawić nagle (np. w związku ze stosowaniem amiodaronu lub ekspozycją na jod zawarty w radiologicznych środkach cieniujących) albo rozwijać latami (guzek autonomiczny). Choroba miewa również charakter przejściowy. Zdarza się, że ustępuje samoistnie (podostre lub poporodowe zapalenie tarczycy), występuje naprzemiennie z okresami remisji (choroba Gravesa-Basedowa) lub stopniowo się nasila (wole guzkowe toksyczne).

OBRAZ KLINICZNY

Kliniczne objawy tyreotoksykozy są bardzo zróżnicowane i obejmują zmiany wynikające ze stanu podwyższonego metabolizmu uwarunkowanego nadmiarem hormonów tarczycy, a także zmiany związane z nadmierną aktywnością autonomicznego układu nerwowego.

Podstawowe objawy nadczynności tarczycy:

- pobudzenie układu nerwowego – drażliwość, pobudzenie psychomotoryczne, chwiejność emocjonalna, bezsenność i lęk (u 35–99% pacjentów),
- drżenie rąk, języka lub gałek ocznych,
- wole, czyli powiększenie gruczołu tarczowego (u 37–95% pacjentów),
- wzmożona potliwość – występuje u 45–95% pacjentów,

- ciepła, różowa i wilgotna skóra,
- nietolerancja ciepła, wzmożone uczucie ciepła,
- zwiększone wypadanie włosów,
- cienkie i nadmiernie łamliwe paznokcie,
- osłabienie mięśni obwodowych – tzw. miopatia tarczycowa,
- kołatanie serca – związane z zaburzeniem rytmu serca (u 20–80% chorych),
- przyspieszenie czynności serca, czyli tachykardia (u 50–100% chorych),
- przyspieszenie pasażu jelitowego prowadzące do zwiększenia liczby wypróżnień i/lub biegunki,
- ubytek masy ciała – występuje u 50–85% chorych (mimo zwiększonego apetytu) i jest następstwem przyspieszonego metabolizmu tkankowego,
- zaburzenia miesiączkowania i/lub spadek libido.

U osób starszych objawy nadczynności mogą być skąpo wyrażone i ujawniać się tylko pod postacią migotania przedsionków, objawów choroby wieńcowej lub objawów niewydolności serca. W niektórych przypadkach u chorych na nadczynność tarczycy może dojść do rozwoju przełomu tarczycowego (hipermetabolicznego), którego przyczyną jest załamanie homeostazy ustrojowej (i następcze uwalnianie dużych ilości hormonów tarczycy) – najczęściej w przebiegu zakażenia, nadmiernego stresu lub urazu, prowadzące do poważnych zaburzeń czynności organizmu. Jest to stan zagrożenia zdrowia i życia pacjenta, a śmiertelność wynosi aż 30–50%.

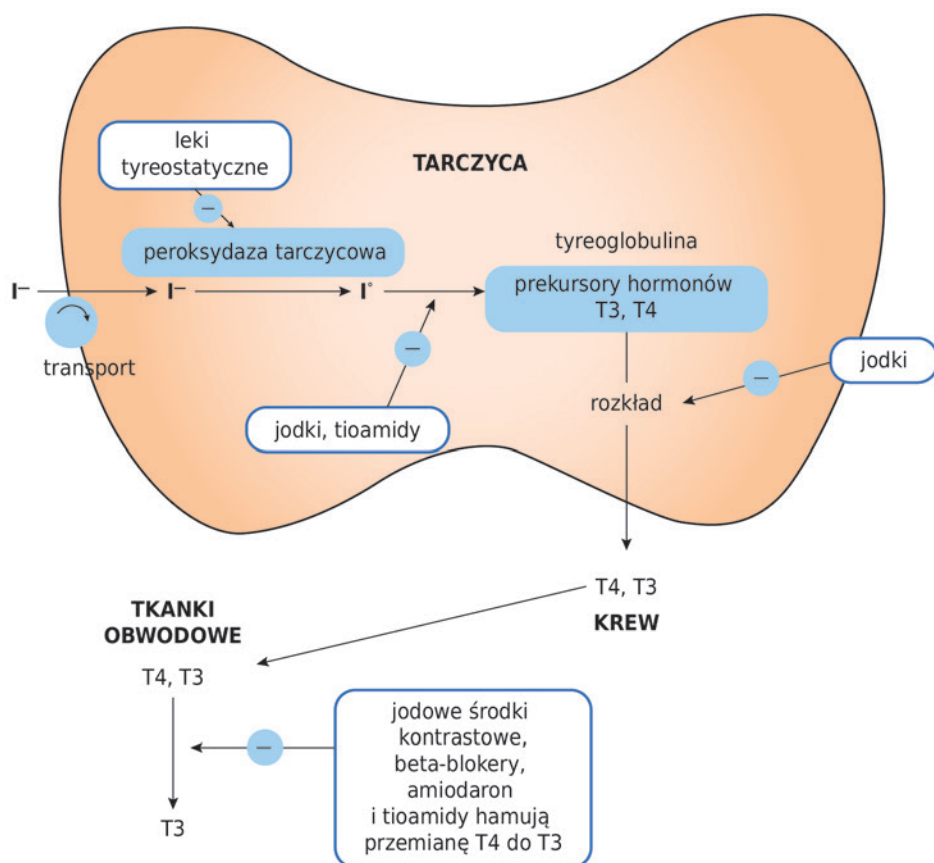
Objawami przełomu tarczycowego są:

- bezsenność,
- pobudzenie psychomotoryczne,
- gorączka $> 39^{\circ}\text{C}$,
- nudności i wymioty,
- tachykardia,
- nasilenie niewydolności serca,
- zaburzenia rytmu serca,
- nasiloną potliwość.

DIAGNOSTYKA

Nadczynność tarczycy rozpoznaje się na podstawie badań laboratoryjnych – zwłaszcza hormonalnych. Należy oznaczyć:

- stężenie TSH – obniżone w pierwotnej i podwyższone we wtórnej nadczynności,
- stężenie wolnych hormonów tarczycy (fT3 i fT4) – zwiększone w jawnej nadczynności (częściej fT4 niż fT3) lub wynik prawidłowy (często blisko górnej granicy) w subklinicznej nadczynności tarczycy.



Rys. 3. Biosynteza hormonów tarczycy

Tabela 2. Zakres norm dla hormonów tarczycy i TSH u osób dorosłych

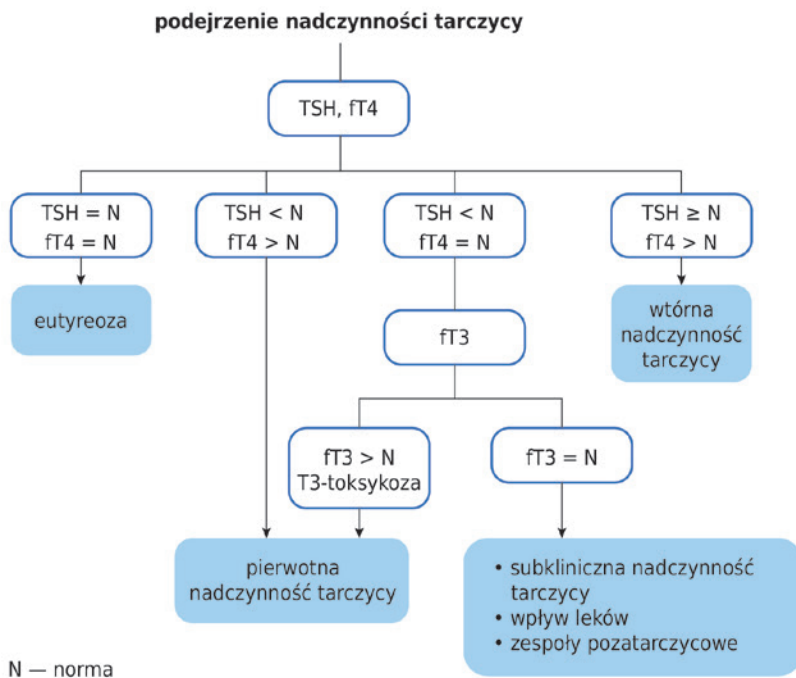
Hormon	Przedziały referencyjne	
	Jednostki SI	Jednostki metryczne
T4	54–150 nmol/l	4,2–11,6 µg/100 ml
fT4	11–22 pmol/l	0,85–1,7 ng/100 ml
T3	1,3–2,9 nmol/l	85–190 ng/100 ml
fT3	3,5–9 pmol/l	0,25–0,6 ng/100 ml
TSH	1–18 pmol/l	0,3–5,0 IU/l

Inne badania laboratoryjne:

- morfologia krwi obwodowej – u 30% pacjentów występuje mikrocytoza, a ponadto można stwierdzić spadek liczby granulocytów obojętnochłonnych oraz zwiększenie liczby monocytów i eozynofili,
- lipidogram – zmniejszenie stężenia cholesterolu całkowitego, cholesterolu LDL i trójglicerydów,
- wzrost aktywności ALT i fosfatazy zasadowej w surowicy (następstwo zaburzeń czynności wątroby oraz nasilonej resorpcji kości),
- hiperkalcemia, czyli wzrost zawartości Ca^{2+} .

Ponadto stosuje się następujące metody diagnostyczne:

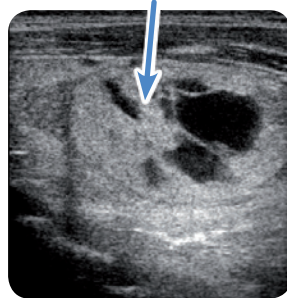
- USG tarczycy – pozwala wykryć zmiany zapalne w miększu tarczycy, w tym także obecność guzków i/lub wola,
- scyntygrafia tarczycy – pozwala na wykrycie aktywnego hormonalnie guzka (tzw. gorącego) i odróżnienie go od guzków obojętnych, czyli niewydzielających hormonów (tzw. zimnych),
- badania serologiczne – w celu potwierdzenia lub wykluczenia podłoża autoimmunologicznego (przeciwciała anty-TSHR, anty-TPO i anty-TG),
- biopsja tarczycy – można ją rozważyć w celu określenia zmian obecnych w tarczycy, np. aby potwierdzić/wykluczyć raka tarczycy; badanie polega na pobraniu komórek do badania cytologicznego za pomocą cienkiej igły,
- EKG – pozwala na zdiagnozowanie (dość częstych) nadkomorowych zaburzeń rytmu – zwłaszcza częstoskurczu zatokowego czy migotania przedsionków (ok. 10% chorych, u osób w wieku podeszłym nawet 35% chorych).



Rys. 4. Interpretacja badań hormonalnych w diagnostyce nadczynności tarczycy

Należy pamiętać, że lekarz powinien przeprowadzić także badanie fizykalne – palpacyjne tarczycy, oceniając jej bolesność, strukturę oraz wielkość. Wzrokowo można stwierdzić zarysy wola, a także pośrednie objawy wola zamostkowego w postaci zespołu żyły głównej górnej: rozszerzone żyły powierzchowne na szyi i u jej podstawy oraz zasinienie twarzy. Na szyi mogą być widoczne powiększone węzły chłonne i zaczerwienienie skóry w przebiegu procesu zapalnego. Istotny jest też prawidłowo zebrany wywiad lekarski pod kątem występowania chorób tarczycy w rodzinie i ekspozycji na duże dawki jodu (środki odkażające – jodyna, wykrztuśne – jodek potasu, amiodaron, radiologiczne środki cieniujące).

Widoczny guzek tarczycy w badaniu USG



Zdj. 1. Zmiany guzkowe w mięszu tarczycy (płat prawy) widoczne w obrazie USG

LECZENIE

Podstawowym celem jest przywrócenie stanu eutyreozy oraz zapobieganie powikłaniom tyreotoksykozy. Istnieją trzy podstawowe metody leczenia nadczynności tarczycy:

- leczenie farmakologiczne:
 - leki przeciwtarczycowe (tyreostatyki) – blokują syntezę hormonów tarczycy,
 - glikokortykosteroidy (GKS) – hamują obwodową konwersję T4 do T3 (np. deksametazon);
- leczenie jodem promieniotwórczym – ma na celu zniszczenie nieprawidłowej tkanki tarczycowej (guzków); metodą alternatywną jest ostrzykiwanie zmiany 70% alkoholem etylowym, co wywołuje denaturację (zniszczenie) tkanki,
- leczenie operacyjne – polega na całkowitym lub częściowym chirurgicznym usunięciu gruczołu tarczowego (tyreoidektomia lub stumektomia); metoda ta wskazana jest zwłaszcza w przypadku nowotworów tarczycy, jednak wiąże się z koniecznością suplementacji hormonów tarczycy.

POWIKŁANIA

Powikłania nadczynności tarczycy mogą bezpośrednio wynikać z nadmiaru jej hormonów, jak w przypadku przełomu tarczycowego, zaburzeń rytmu serca, migotania przedsionków czy nasilonej osteoporozy (a w konsekwencji złamań), lub też pośrednio, np. udar mózgu u pacjenta z migotaniem przedsionków z przyczyn tarczycowych. U pacjentów z nadczynnością tarczycy dochodzi do nasilenia choroby wieńcowej oraz niewydolności serca, co zwiększa ryzyko zgonu u tych chorych.

Warto też zwrócić uwagę na powikłania wynikające z postępującego wzrostu wola, które mogą prowadzić do:

- niedrożności dróg oddechowych,
- dysfagii, czyli utrudnionego przełykania,
- ucisku na naczynia krwionośne, a w konsekwencji do zespołu żyły głównej górnej.

WYBRANE CHOROBY ZAKAŻNE WIEKU ROZWOJOWEGO

3

Choroby zakaźne to choroby będące efektem zakażenia przez drobnoustroje (bakterie, wirusy, grzyby, roztocza), toksyczne produkty (jad kiełbasiany), a także przez pasożyty lub inne biologiczne czynniki chorobotwórcze. Mogą one szerzyć się różnymi drogami: przez kontakt bezpośredni z chorą osobą, drogą kropelkową – podczas kaszlu i kichania, przez kontakt seksualny, zakażone materiały (przez wkłucie zakażonej igły) czy przez ukąszenia owadów.

Tabela 7. Wybrane choroby zakaźne wieku rozwojowego w Polsce w 2018 r. według raportu PZH

Nazwa choroby	Liczba przypadków	Zapadalność na 100 tys. osób	Liczba hospitalizacji
Salmonelloza (zakażenia jelitowe)	9965	25,9	6654
Giardioza (lamblioza)	928	2,4	180
Tężec	8	0,02	8
Błonica (difteryt)	0	0	0
Krztusiec	1551	4,04	431
Płonica (szkarlatyna)	18 781	48,9	301
Kiła	1462	3,81	391
Rzeżączka	332	0,86	11
Borelioza	20 147	52,4	2120
Ospa wietrzna	149 566	389,4	1089
Odra	355	0,92	205
Różyczka	438	1,1	3
Wirusowe zapalenie wątroby typu B (WZW B)	3195	8,32	720
Wirusowe zapalenie wątroby typu C (WZW C)	3445	8,97	1172
Zakażenie wirusem HIV	1364	3,55	347
Świnka	1585	4,1	28
Malaria	28	0,07	28
Grypa i podejrzenie grypy	5 239 293	13 639,3	17 858

Szczepienie przeciwko	24 h	2.	3.	4.	5.	6.	7.	13.	14.	16.	18.	6	14	19
	narodziny	miesiąc	miesiąc	miesiąc	miesiąc	miesiąc	miesiąc	miesiąc	miesiąc	miesiąc	miesiąc	lat	lat	lat
Gruźlica	BCG													
wzw B	wzw B	wzw B					wzw B							
Blonica		DTP	DTP	DTP	DTP					DTP		DTaP	dTap	dT
Tęžec		DTP	DTP	DTP	DTP					DTP		DTaP	dTap	dT
Krzusiec		DTP	DTP	DTP	DTP					DTP		DTaP	dTap	
Polio			IPV	IPV	IPV					IPV		IPV		
Hib		Hib	Hib	Hib	Hib					Hib				
Odra										MMR			MMR	
Świnka										MMR			MMR	
Różyczka										MMR			MMR	
Pneumokoki		PCV		PCV						PCV			PCV	

Rys. 28. Kalendarz szczepień ochronnych przeciw chorobom zakaźnym obowiązujący w Polsce w 2019 r.

Podstawowymi sposobami zapobiegania chorobom zakaźnym są szczepienia ochronne, przestrzeganie zasad higieny oraz unikanie ryzykowanych zachowań (np. spożywania surowego mięsa czy zabiegów z przerwaniem ciągłości naskórka).

Choroby zakaźne mogą występować lokalnie, np. w żłobku, w szpitalu, ale mogą też przyjąć formę epidemii lub nawet pandemii, obejmując cały kontynent. Pandemia grypy, tzw. hiszpanka, pochłonęła w latach 1918–1919 więcej ofiar niż I wojna światowa.

Ospa wietrzna - etiopatogeneza, objawy i powikłania

DEFINICJA I EPIDEMIOLOGIA

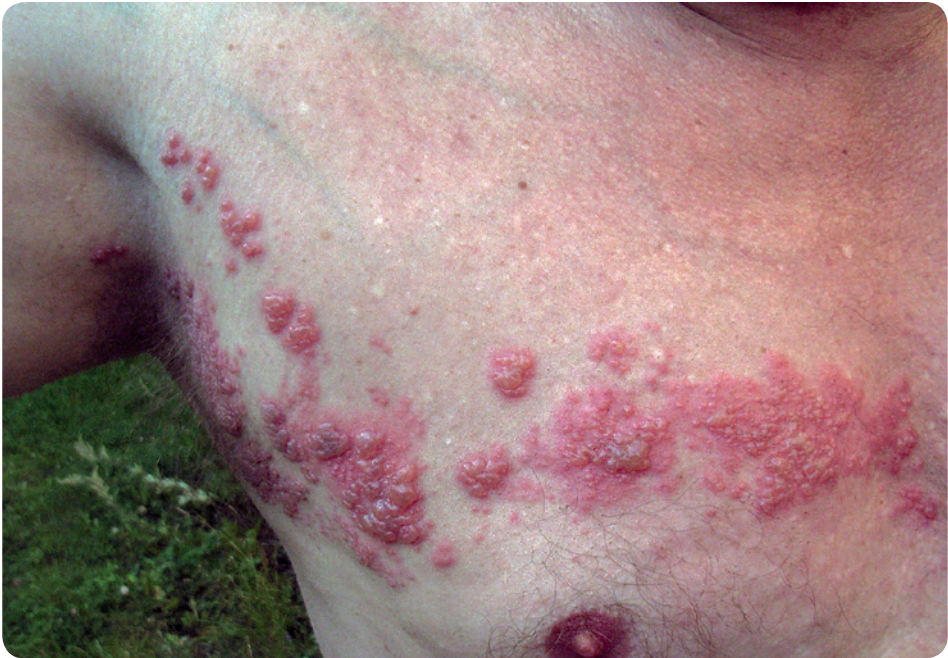Ospa wietrzna (łac. *varicella*), tzw. wiatrówka, to choroba zakaźna wywołana przez pierwotne zakażenie wirusem ospy wietrznej i półpaśca. Występuje ona na całym świecie. Co roku rozpoznaje się ok. 60 mln zakażeń. W Polsce odnotowuje się ok. 100–200 tys. zachorowań rocznie, z czego ok. 50–60% u dzieci w wieku 5–9 lat. Przyjmuje się, że ok. 95% dorosłej populacji jest seropozytywna, co jest konsekwencją przebycia choroby w wieku dziecięcym (naturalna odporność) lub szczepień ochronnych (sztuczna odporność).

ETIOLOGIA I PATOGENEZA

Bezpośrednią przyczyną schorzenia jest **zakażenie wirusem ospy wietrznej i półpaśca** (VZV), do którego najczęściej dochodzi **drogą kropelkową** (przez drogi oddechowe), przez bezpośredni kontakt lub przez spożycie, którą wirus może kolonizować, a następnie przenikać do okolicznych tkanek. Możliwe jest także przenikanie wirusa przez łożysko, a więc zakażenie wewnątrzmaciczne, które jest dość niebezpieczne dla rozwijającego się płodu. Źródłem zakażenia jest chory człowiek.

Po wniknięciu do organizmu wirus namnaża się, czyli **replikuje** w układzie chłonnym górnych dróg oddechowych, a następnie po ok. 3–4 dniach przenika do krwi (jest to tzw. **wiremia**), wraz z którą rozprzestrzenia się po organizmie, np. do wątroby czy śledziony, gdzie ulega namnażaniu. Ostatecznie wirus przenika do naskórka, a tam prowadzi do wystąpienia

typowych zmian chorobowych, czyli wysypki. Jak już wcześniej wspomniano, wirus po pierwotnym zakażeniu nie ulega całkowitej eliminacji z organizmu i pozostaje on w postaci latentnej (czyli uśpionej) w obwodowych zwojach nerwowych. W warunkach obniżonej odporności może dochodzić do **reaktywacji zakażenia** i rozwoju **półpaśca**, który szerzy się drogą nerwów obwodowych. Półpasiec (łac. *herpes zoster*) rozwija się najczęściej u osób dorosłych w okresie obniżenia odporności, prowadząc do wystąpienia charakterystycznych zmian skórnych, którym zazwyczaj towarzyszą objawy bólowe i zaburzenia czucia. Nieleczony półpasiec może jednak prowadzić do poważnych powikłań, np. niedowładu, przeczulicy czy utraty wzroku.



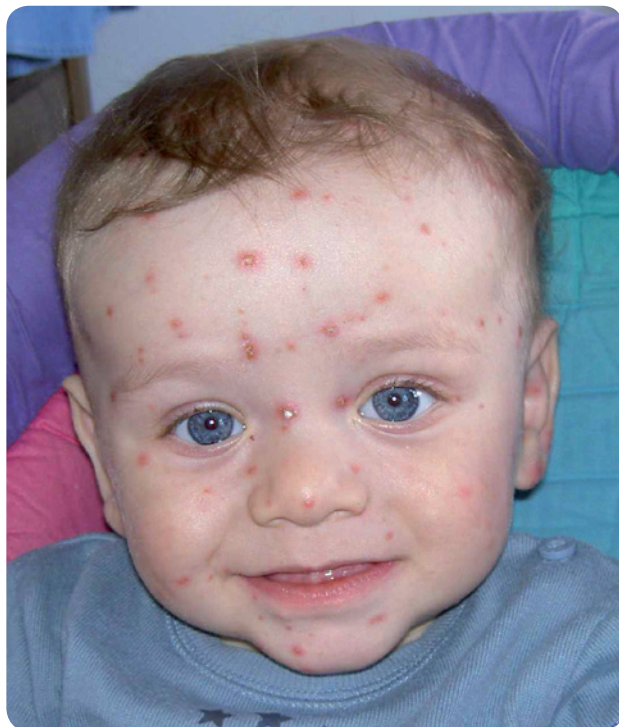Zdj. 26. Zmiany skórne w przebiegu półpaśca

U osób z prawidłową czynnością układu odpornościowego przebieg zakażenia jest zazwyczaj łagodny i poza zmianami skórными nie obserwuje się istotnych patologii narządowych, jednak u osób z upośledzeniem odporności, kobiet w ciąży, a także u osób powyżej 20 r.ż. przebieg może być ciężki i prowadzić do wielu powikłań – w tym do zapalenia płuc czy mózgu, a nawet zgonu.

OBRAZ KLINICZNY

Okres wylegania choroby wynosi ok. 10–21 dni i charakteryzuje go wysoka zakaźność, która dochodzi do 90%, dlatego tak ważna jest izolacja chorych w celu zapobiegania grupowym zachorowaniom, np. w przedszkolu. Warto jednak pamiętać, że do przeniesienia zakażenia dojść może już po 24–48 godz. od pierwotnej infekcji, kiedy jeszcze nie ma żadnych objawów klinicznych ospy wietrznej. Wystąpienie charakterystycznej wysypki, tzw. osutki, poprzedzone jest zazwyczaj (przez 1–2 dni) tzw. **objawami prodromalnymi**, czyli zwiastunowymi, do których zaliczamy:

- złe samopoczucie,
- gorączkę,
- utratę apetytu,
- bóle kostno-stawowe,
- zmiany zapalne gardła i śluzówki nosa.



Zdj. 27. Zmiany skórne w przebiegu ospy

BIBLIOGRAFIA

1. Damjanov, *Patofizjologia*, red. A. Bręborowicz, P.J. Thor, M.M. Winnicka, Wydawnictwo Elsevier, Wrocław 2010.
2. W. Domagała, M. Chosia, E. Uraśńska, *Podstawy patologii*, Wydawnictwo PZWL, Warszawa 2010.
3. R. Gay, A. Rothenburger, *Atlas patofizjologii*, red. B. Malinowska, A. Hryniewicz, H. Kozłowska, Wydawnictwo MedPharm Polska, Wrocław 2011.
4. *Interna Szczeklika* 2018, red. P. Gajewski, Medycyna Praktyczna, Kraków 2018.
5. M. Kujawska-Łuczak, D. Pupek-Musiałik, *Propedeutyka medycyny klinicznej. Podręcznik dla studentów analityki medycznej*, Wydawnictwo Naukowe UMP, Poznań 2014.
6. M. Myśliwiec, *Wielka interna - nefrologia*, Medical Tribune Polska, Warszawa 2017.
7. *Patofizjologia człowieka*, red. A. M. Badowska-Kozakiewicz, Wydawnictwo PZWL, Warszawa 2015.
8. *Robbins patologia*, red. W. Olszewski, Wydawnictwo Elsevier, Wrocław 2014.
9. K. Spodaryk, *Patologia narządu ruchu*, Wydawnictwo PZWL, Warszawa 2016.
10. *Wielka interna - endokrynologia*, red. W. Zgliczyński, Medical Tribune Polska, Warszawa 2012 (<https://podyplomie.pl/wiedza/wielka-interna>).
11. *Wielka interna - reumatologia*, red. M. Puszczewicz, Medical Tribune Polska, Warszawa 2016.
12. *Neurologia*, red. Adam Stępień, Medical Tribune Polska, Warszawa 2014 (<https://podyplomie.pl/wiedza/wielka-interna>).

SPIS ZDJĘĆ

- 16 Zdj. 1. Zmiany guzkowe w mięszu tarczycy (płat prawy) widoczne w obrazie USG,
by Nevit Dilmen, CC BY-SA 3.0
- 19 Zdj. 2. Obraz mikroskopowy mięszu tarczycy w przebiegu choroby Gravesa-Basedowa,
by Librepath, CC BY-SA 3.0
- 20 Zdj. 3. Wytrzeszcz gałek ocznych i obrzęk oczodołów w przebiegu choroby Gravesa-Basedowa,
by Yasser Al-ghabra, CC-BY-SA-4.0
- 29 Zdj. 4. Dziecko z wrodzoną postacią niedoczynności tarczycy (widoczna żółtaczką
oraz przepuklina pępkowa), by Dr. Hudson, Public Domain
- 31 Zdj. 5. Przerost gruczołu tarczowego (wole) – widok makroskopowy,
by Ed Uthman from Houston, TX, USA, CC BY 2.0
- 33 Zdj. 6. Obraz mikroskopowy limfocytarnego zapalenia tarczycy (choroby Hashimoto),
by Librepath, CC BY-SA 3.0
- 36 Zdj. 7. Komórka olbrzymia (wielojądrzysta) – badanie cytologiczne pacjenta z podostrym
zapaleniem tarczycy,
by Nguyen GK, Lee MW, Ginsberg J, Wragg T, Bilodeau D.
- 39 Zdj. 8. Rak tarczycy – widok makroskopowy,
by Marco Biffoni, CC BY-SA 4.0
- 40 Zdj. 9. Obraz cytologiczny raka brodawkowatego tarczycy,
by Ed Uthman, CC BY 2.0
- 53 Zdj. 10. Przebarwienia skóry w przebiegu choroby Addisona,
by Madhero88, CC-BY-SA-3.0
- 60 Zdj. 11. Zmiany skórne w przebiegu zespołu Cushinga,
by Ozlem Celik, Mutlu Niyazoglu, Hikmet Soylu and Pinar Kadioglu, CC BY 2.5
- 65 Zdj. 12. Gruczolak nadnerczy – widok makroskopowy,
by Michael Feldman, MD, PhD University of Pennsylvania School of Medicine, CC BY 2.0
- 76 Zdj. 13. Posiew bakterii z moczu pacjenta z rozpoznanym ZUM,
Nathan Reading from Halesowen, UK, CC-BY-2.0
- 82 Zdj. 14. Prostata – obraz mikroskopowy (widoczna guzkowa hiperplazja tkanek prostaty),
by Nephron – Own work, CC BY-SA 3.0
- 87 Zdj. 15. Rak prostaty – widok mikroskopowy,
by Nephron – Own work, CC BY-SA 4.0
- 88 Zdj. 16. Przerzuty do kości w przebiegu raka prostaty,
by James Heilman, MD – Own work, CC BY-SA 4.0
- 90 Zdj. 17. Zdjęcie przeglądowe jamy brzusznej – kamień w lewym moczowodzie,
by James Heilman, MD – Own work, CC BY-SA 4.0
- 105 Zdj. 18. Ziarniniaki typowe dla sarkoidozy w obrębie tkanki mięśniowej – widok mikroskopowy,
by Jensflorian – Own work, CC BY-SA 3.0
- 106 Zdj. 19. Amyloidoza nerek – widok mikroskopowy,
by Nephron – Own work, CC BY-SA 3.0

- 111 Zdj. 20. Cukrzycowa choroba nerek (nefropatia cukrzycowa) – obraz mikroskopowy,
by Doc.mari – Own work, CC BY-SA 3.0
- 112 Zdj. 21. Kłębuszkowe zapalenie nerek – obraz mikroskopowy, CC BY-SA 3.0
- 131 Zdj. 22. Dysplazja dużego stopnia (CIN III),
by Ed Uthman from Houston, TX, USA, CC BY 2.0
- 133 Zdj. 23. Rak szyjki macicy oraz mięsak gładkokomórkowy macicy – widok makroskopowy,
by Ed Uthman, MD., CC BY-SA 2.0
- 134 Zdj. 24. Cytologia szyjki macicy – obraz prawidłowy,
by Unknown photographer, Public Domain
- 135 Zdj. 25. Zmiany nowotworowe w macicy (rak szyjki macicy) oraz w obrębie jajników,
by Ed Uthman, MD., Public Domain
- 140 Zdj. 26. Zmiany skórne w przebiegu półpaśca,
by Fisle – Own work, CC BY-SA 3.0
- 141 Zdj. 27. Zmiany skórne w przebiegu ospy,
by Thomas Netsch, Public Domain
- 142 Zdj. 28. Zmiany w obrębie wątroby w przebiegu zespołu Reye’a – badanie autopsyjne,
by Dr. Edwin P. Ewing, Public Domain
- 145 Zdj. 29. Wysypka w przebiegu odry,
by Dr. Heinz, Public Domain
- 146 Zdj. 30. Plamki Koplika, Public Domain
- 147 Zdj. 31. Zmiany skórne w przebiegu odry,
www.sundhed.dk/borger/patienthaandbogen/boern/illustrationer/foto/maeslingeudslaet/
- 151 Zdj. 32. Język charakterystyczny dla płonicy,
by SyntGrisha, CC-BY-SA-4.0
- 156 Zdj. 33. Wirus różyczki widziany w mikroskopie elektronowym,
by Dr. Fred Murphy, Sylvia Whitfield, USCDCP
- 158 Zdj. 34. Mikrofotografia wirusa świnki (MuV),
https://phil.cdc.gov/PHIL/Images/8758/8758_lores.jpg
- 159 Zdj. 35. Powiększenie ślinianki przyusznej oraz podżuchwowej w przebiegu świnki,
<https://doktor.frettabladiid.is/wp-content/uploads/2015/05/hettusott.jpg>
- 162 Zdj. 36. Zmiany wysiękowe gardła w przebiegu mononukleozy,
by James Heilman, MD – Own work, CC BY-SA 3.0
- 163 Zdj. 37. Wysypka charakterystyczna dla mononukleozy zakaźnej,
by Matibot – Own work, CC BY-SA 3.0
- 170 Zdj. 38. Badanie autopsyjne – mózg z cechami udaru krwotocznego,
by Jensflorian – Own work, CC BY-SA 4.0
- 172 Zdj. 39. MRI głowy z widocznym ogniskiem krwotocznym (po prawej),
by Hellerhoff – Own work, CC BY-SA 3.0
- 176 Zdj. 40. TK głowy – widoczne ognisko udaru krwotocznego mózgu,
www.cureus.com/articles/21426-intracerebral-hemorrhage-in-a-patient-with-untreated-rheumatoid-arthritis-case-report-and-literature-review
- 180 Zdj. 41. Obraz histopatologiczny mózgu,
by Jensflorian – Own work, CC BY-SA 3.0
- 183 Zdj. 42. Kora mózgu z widocznymi blaszkami starczymi w przebiegu choroby Alzheimera,
by User:KGH – Own work, CC BY-SA 3.0
- 193 Zdj. 43. Zapis EEG typowy dla padaczki,
www.j-epilepsy.org/journal/Figure.php?xn=er-2-1-16-5.xml&id=

- 194 Zdj. 44. Gruźlicze zapalenie opon mózgowo-rdzeniowych. Widoczna w centralnym miejscu zdjęcia ziarnina gruźlicza (obraz mikroskopowy),
by Jensflorian – Own work, CC BY-SA 4.0
- 196 Zdj. 45. Grzybicze zapalenie mózgu,
by Jensflorian – Own work, CC BY-SA 3.0
- 197 Zdj. 46. Ostre, bakteryjne zapalenie opon mózgowo-rdzeniowych – widok makroskopowy,
by Dr. Edwin P. Ewing, Public Domain
- 204 Zdj. 47. Widoczna demielinizacja aksonów rdzenia kręgowego,
by Susan Lindsley, Public Domain
- 212 Zdj. 48. Obraz RTG stawów ręki z objawami RZS,
by Jojo at Polish Wikipedia, Public Domain
- 214 Zdj. 49. RTG klatki piersiowej – włóknienie płuc w przebiegu RZS,
by Lariob – Own work, CC BY-SA 4.0
- 215 Zdj. 50. Badanie RTG stawu ramiennego wskazujące na RZS,
by Mikael Häggström, CC-BY-3.0
- 216 Zdj. 51. Palce butonierkowate w przebiegu RZS (obraz makroskopowy),
by Alborz Fallah – Own work, CC BY-SA 3.0
- 216 Zdj. 52. Reumatoidalne zapalenie stawów ręki,
https://panacea.pl/images/artykuly/1_palce.jpg
- 226 Zdj. 53. Zmiany zwyrodnieniowe kręgosłupa – badanie RTG,
by Nevit Dilmen – Own work, CC BY-SA 3.0
- 227 Zdj. 54. Choroba zwyrodnieniowa stawu biodrowego – zdjęcie RTG,
<https://radiopaedia.org/cases/hip-osteoarthritis>
- 228 Zdj. 55. RTG kręgosłupa z widocznymi wyroślami kostnymi,
by Nevit Dilmen, CC BY-SA 3.0
- 230 Zdj. 56. Endoprotezoplastyka stawu biodrowego – zdjęcie RTG,
by Photographer: Unknown, Public Domain
- 234 Zdj. 57. Gruźlica kręgosłupa – widok makroskopowy,
by Yale Rosen, CC BY-SA 2.0
- 239 Zdj. 58. Objaw kija bambusowego w przebiegu ZZSK,
<http://52.62.202.235/spine/miscellaneous/ankylosing-spondylitis>
- 253 Zdj. 59. Zmiany skórne w kształcie motyla typowe dla SLE,
[www.msmanuals.com/en-nz/home/bone,-joint,-and-muscle-disorders/
autoimmune-disorders-of-connective-tissue/systemic-lupus-erythematosus-sle](http://www.msmanuals.com/en-nz/home/bone,-joint,-and-muscle-disorders/autoimmune-disorders-of-connective-tissue/systemic-lupus-erythematosus-sle)
- 259 Zdj. 60. Skóra pacjenta chorującego na twardzinę układową,
by AVM, CC BY 3.0
- 260 Zdj. 61. Objaw Raynauda,
www.nejm.org/doi/full/10.1056/NEJMicm1304702
- 262 Zdj. 62. Obraz mikroskopowy płuc w przebiegu twardziny układowej –
widoczne zniszczenie mięszu płuc,
by Yale Rosen, CC BY-SA 2.0
- 268 Zdj. 63. Guzki dnawe,
www.flickr.com/photos/wuzanru/4708371272/
- 271 Zdj. 64. Porównanie zdrowego kręgu (a) i kręgu osteoporotycznego (b),
<https://boneresearchsociety.org/resources/gallery/5/>

SPIS RYSUNKÓW

9	Rys. 1. Patogeneza moczwłki prostej
11	Rys. 2. Regulacja wydzielania hormonów tarczycy - oś podwzgórze-przysadka-tarczyca
14	Rys. 3. Biosynteza hormonów tarczycy
16	Rys. 4. Interpretacja badań hormonalnych w diagnostyce nadczynności tarczycy
21	Rys. 5. Główne objawy kliniczne nadczynności tarczycy w przebiegu choroby Gravesa-Basedowa
26	Rys. 6. Obraz kliniczny niedoczynności tarczycy
28	Rys. 7. Algorytm rozpoznawania niedoczynności tarczycy na podstawie oznaczeń TSH i fT4
43	Rys. 8. Konsekwencje nadmiernego wydzielania PTH
45	Rys. 9. Obraz kliniczny pierwotnej nadczynności przytarczyc
46	Rys. 10. Przyczyny hiperkalcemii
48	Rys. 11. Przyczyny hipokalcemii
54	Rys. 12. Objawy kliniczne zespołu Addisona
55	Rys. 13. Algorytm postępowania diagnostycznego w niedoczynności kory nadnerczy
56	Rys. 14. Skutki hiperkaliemii
61	Rys. 15. Objawy kliniczne zespołu Cushinga
63	Rys. 16. Algorytm postępowania diagnostycznego w celu określenia etiologii zespołu Cushinga
66	Rys. 17. Wpływ aldosteronu na rozwój powikłań
67	Rys. 18. Skutki hipernatriemii
83	Rys. 19. Rozrost gruczołu krokowego i jego wpływ na oddawanie moczu
85	Rys. 20. Badanie przez odbytnicę (<i>per rectum</i>)
98	Rys. 21. Główne typy ostrej niewydolności nerek i ich przyczyny
119	Rys. 22. Algorytm postępowania leczniczego w ostrym cewkowo-śródmiąższowym zapaleniu nerek
121	Rys. 23. Drogi szerzenia się stanu zapalnego w obrębie układu moczowego
123	Rys. 24. Przyczyny upośledzenia odpływu moczu
126	Rys. 25. Patogeneza zespołu nerczycowego
130	Rys. 26. Kolejne stadia rozwoju raka inwazyjnego szyjki macicy
131	Rys. 27. Neoplazja wewnątrznałtkowa szyjki macicy - stopnie zaawansowania
138	Rys. 28. Kalendarz szczepień ochronnych przeciw chorobom zakaźnym obowiązujący w Polsce w 2019 r.
168	Rys. 29. Udar niedokrwienny mózgu
169	Rys. 30. Udar krwotoczny (wylew krwi do mózgu)
179	Rys. 31. Zanik komórek istoty czarnej w przebiegu choroby Parkinsona
184	Rys. 32. Porównanie budowy mózgu osoby zdrowej i chorej na chorobę Alzheimera
199	Rys. 33. Objawy zapalenia opon mózgowo-rdzeniowych.
202	Rys. 34. Uszkodzenie osłonki mielinowej
203	Rys. 35. Główne objawy stwardnienia rozsianego
206	Rys. 36. Podtypy kliniczne SM
211	Rys. 37. Porównanie zdrowego stawu i zajętego przez RZS

217	Rys. 38. Przebieg zmian patologicznych w obrębie stawu objętego RZS
224	Rys. 42. Porównanie RZS i ChZS
249	Rys. 39. Leki stosowane w leczeniu MIZS i ich punkty uchwytu
266	Rys. 40. Metabolizm puryn w organizmie człowieka
272	Rys. 41. Zmiany gęstości tkanki kostnej w zależności od płci i wieku

SPIS TABEL

6	Tabela 1. Hormony przysadki mózgowej - ich rola oraz skutki niedoboru
15	Tabela 2. Zakres norm dla hormonów tarczycy i TSH u osób dorosłych
94	Tabela 3. Klasyfikacja ostrego uszkodzenia nerek według KDIGO (ang. <i>Kidney Disease: Improving Global Outcomes</i>)
103	Tabela 4. Uproszczona klasyfikacja stadiów PChN na podstawie eGFR według KDIGO
107	Tabela 5. Typowe objawy PChN z podziałem na poszczególne układy
132	Tabela 6. Uproszczona klasyfikacja raka szyjki macicy według Międzynarodowej Federacji Ginekologów Położników (FIGO)
137	Tabela 7. Wybrane choroby zakaźne wieku rozwojowego w Polsce w 2018 r. według raportu PZH
200	Tabela 8. Badanie ogólne płynu mózgowo-rdzeniowego
218	Tabela 9. Okresy choroby na podstawie zmian w RTG według Steinbrockera
235	Tabela 10. Wyniki analizy płynu stawowego w zależności od rodzaju czynnika zakaźnego
243	Tabela 11. Parametry oceniane w indeksie BASFI
244	Tabela 12. Leczenie farmakologiczne ZZSK w zależności od postaci choroby

ZARYS PATOFIZJOLOGII CZŁOWIEKA część 2



Marcin Purchała – absolwent Śląskiego Uniwersytetu Medycznego w Katowicach oraz Uniwersytetu Pedagogicznego im. KEN w Krakowie. Od 2018 r. doktor nauk medycznych. Zainteresowania naukowe dotyczą roli tkanki tłuszczowej w regulacji zaburzeń metabolicznych u osób z cukrzycą typu 2 oraz przydatności biochemicznych markerów w diagnostyce ostrego i przewlekłego uszkodzenia nerek. Autor i współautor prac naukowych oraz uczestnik polskich i międzynarodowych konferencji naukowych. Od 2009 r. związany z TEB Edukacja w Krakowie, gdzie, oprócz pracy dydaktycznej, pełni funkcję zastępcy dyrektora technikum. W latach 2016–2018 związany z Krakowską Wyższą Szkołą Promocji Zdrowia, a od 2018 r. pracownik na Wydziale Lekarskim i Nauk o Zdrowiu Krakowskiej Akademii. Prywatnie pasjonat historii medycyny oraz anatomii człowieka.

„Niniejsza publikacja przeznaczona jest dla uczniów policealnych szkół medycznych. Zawarte tutaj informacje pozwalają na poszerzenie i uporządkowanie dotychczasowej wiedzy czytelnika z zakresu patofizjologii wybranych jednostek chorobowych człowieka, ich leczenia i stosowanych metod diagnostycznych”.

prof. nadzw. dr hab. n. med. Ewa Wypasek



ISBN 978-83-954880-0-9



9 788395 488009

cena: 130,00 zł